

## Recomendaciones pediátricas para el manejo de la uveítis no infecciosa en Costa Rica

### (Pediatric recommendations for the management of non-infectious uveitis in Costa Rica)

Gabriela Ivankovich-Escoto,<sup>1,3</sup> Joaquín Martínez,<sup>2</sup> Dora Matus-Obregón,<sup>1</sup> Olga Arguedas-Arguedas<sup>1,3</sup>

#### Afiliación de los autores:

<sup>1</sup> Servicio de Inmunología y Reumatología Pediátrica y <sup>2</sup>Servicio de Oftalmología Hospital Nacional de Niños "Dr. Carlos Sáenz Herrera". <sup>3</sup>Escuela de Medicina, Universidad de Costa Rica. San José, Costa Rica.

**Fuentes de apoyo:** no hay.

**Conflictos de interés:** los autores declaran no presentar conflictos de interés en la realización de estas guías, y que no existió ningún tipo de financiamiento externo. Los doctores Ivankovich-Escoto, Martínez-Arguedas y Matus-Obregón, han recibido apoyos por actividades educativas médicas por parte de la compañía Abbvie; el Dr. Martínez, de la compañía Novartis, y la Dra. Ivankovich-Escoto, de Roche y Sanofi. La Dra. Ivankovich-Escoto ha fungido como conferencista para: Abbvie, Roche, Sanofi, Novartis y GSK

**Abreviaturas:** AIJ, artritis idiopática juvenil; ANA, anticuerpos antinúcleo; AVC, agudeza visual corregida; CsA, ciclosporina A; DMARD, drogas modificadoras de enfermedad reumática; EMA, agencia de medicamentos europea; FDA, agencia de alimentos y drogas; IL, interleucina; IV, intravenoso; MMF, mofetil micofenolato; MTX, metotrexate; OCT, tomografía de coherencia óptica; PPD, prueba cutánea de derivado proteico purificado; SC, subcutánea; TNF, factor de necrosis tumoral; UAIJ, uveítis asociada a artritis idiopática juvenil; UI, uveítis idiopática; VO, vía oral.

✉givankovich@gmail.com

### Resumen

**Justificación:** la uveítis idiopática y la asociada a artritis idiopática juvenil son condiciones oculares que llevan a deterioro visual. En Costa Rica, la incidencia en pediatría se desconoce; aunque existe una clínica especializada en el Hospital Nacional de Niños para el manejo de estas patologías, no hay guías ni recomendaciones de manejo que hayan sido publicadas.

**Objetivos:** resumir las recomendaciones de manejo vigentes para uveítis no infecciosas y ofrecer una guía adaptada a la realidad costarricense, específicamente para población pediátrica.

**Métodos:** se efectuó una revisión no sistemática de bibliografía médica indexada en las plataformas *PubMed* y *Scielo*, sobre el diagnóstico y manejo de uveítis no infecciosa orientado a población pediátrica y en artritis idiopática juvenil. Se revisaron las guías recomendadas en Europa y se ajustaron a lo que se realiza en la Clínica de Uveítis del Hospital Nacional de Niños.

**Conclusiones:** se realiza una propuesta de manejo que incluye una valoración oftalmológica oportuna, diagnóstico certero, y tratamiento temprano y agresivo para prevención de complicaciones y minimizar secuelas.

**Descriptor:** uveítis no infecciosa, artritis idiopática juvenil, inflamación ocular, autoinmunidad, uveítis pediátrica

### Summary

**Importance:** Idiopathic uveitis and that associated with juvenile idiopathic arthritis are ocular conditions that lead to visual impairment. In Costa Rica, the incidence in pediatric population is unknown; although there is a specialized clinic at the National Children's Hospital for the management of these pathologies, there are no guidelines or recommendations published in our country.

**Aims:** to summarize the current management recommendations for non-infectious uveitis and offer a guide adapted to the Costa Rican reality, specifically for the pediatric population.

**Methods:** A non-systematic review of indexed medical literature on *PubMed* and *Scielo* platforms was carried out on the diagnosis and management of non-infectious uveitis aimed to pediatric patients and in juvenile idiopathic arthritis. The recommended guidelines in Europe were reviewed and adjusted to what is done at the Uveitis Clinic of the National Children's Hospital.

**Conclusions:** A management proposal is made that includes a timely ophthalmological evaluation, accurate diagnosis; early and aggressive treatment to prevent complications and minimize sequelae.

**Keywords:** noninfectious uveitis, juvenile idiopathic arthritis, ocular inflammation, autoimmunity, pediatric uveitis

**Fecha recibido:** 16 de setiembre 2019

**Fecha aprobado:** 09 de julio 2020

Los trastornos inflamatorios intraoculares son un espectro de enfermedad donde el ojo o sus partes pueden ser reconocidos como antigénicos por el sistema inmune, lo que puede llevar a un deterioro visual grave.<sup>1</sup> La uveítis pediátrica representa el 5 – 10 % de las uveítis. Usualmente, existe un retraso en su diagnóstico; además, en niños tienden a ser más crónicas, con recaídas y remisiones frecuentes. Esto lleva a una morbilidad significativa en este grupo etario, con un 50 % de disminución en la visión y un 25 % que llega a ceguera legal.<sup>2</sup> Un diagnóstico y un tratamiento precoces pueden disminuir las complicaciones y reducir el riesgo de deterioro visual y ceguera.

En Costa Rica, para la uveítis pediátrica existe una Clínica de Uveítis que se estableció en conjunto entre el Servicio de Inmunología y Reumatología Pediátrica y el Servicio de Oftalmología del Hospital Nacional de Niños, con el fin de darle seguimiento y abordaje a los pacientes con esta patología. Es de suma importancia contar con recomendaciones de manejo vigentes para uveítis no infecciosas y ofrecer una guía adaptada a la realidad costarricense, específicamente para población pediátrica.

Hay una gran cantidad de causas de uveítis, que se pueden categorizar como infecciosas y no infecciosas (*Cuadro 1*<sup>2-4</sup>). El 30 % son de origen infeccioso, la uveítis idiopática (UI) puede corresponder de un 23 % a un 44 % de los casos.<sup>3</sup> El diagnóstico amerita un abordaje multidisciplinario entre oftalmología especializada y reumatología o inmunología pediátrica.<sup>5</sup>

La prevalencia varía según: raza, localización geográfica, edad de la población en estudio, estado socioeconómico, centro académico y fecha del estudio.<sup>7</sup> Las mujeres están ligeramente más afectadas. La mayoría de los casos son crónicos y bilaterales, con significativas tasas de complicaciones.<sup>8,9</sup>

Las uveítis anteriores son más frecuentes, seguidas de la panuveítis, luego las de ubicación posterior y, finalmente, las intermedias. En general, las causas idiopáticas son más comunes en la uveítis anterior, mientras que en la posterior son las infecciosas.<sup>2,3,6,8</sup> En niños, la UI varía entre el 30 – 50 %. En Europa, se reporta hasta un 30 % de uveítis asociada a AIJ (UAIJ).<sup>8,10,11</sup>

Hay pocos reportes en Latinoamérica.<sup>12-14</sup> En Costa Rica, la experiencia reportada en UAIJ muestra una menor incidencia que en otros lugares del mundo<sup>15,16</sup> y para UI solo hay reportes de adultos.<sup>17</sup> Un reporte preliminar en nuestra Clínica de Uveítis mostró una edad de diagnóstico de 6,8 años, con mayor frecuencia de panuveítis (39 %) con compromiso bilateral, donde ni el anticuerpo antinuclear (ANA) ni el HLA-B27 mostraron mayor frecuencia.<sup>18</sup>

La clasificación de la uveítis se basa en la anatomía (parte de la úvea comprometida), curso clínico (agudo, crónico o recurrente), etiología (infecciosa, no infecciosa), e histología (granulomatosa, no granulomatosa), donde puede estar afectado un ojo o ambos.<sup>19</sup> En 2005 se llegó a la Estandarización de la Nomenclatura de la Uveítis (Grupo de Trabajo Internacional de Normalización de la Nomenclatura de Uveítis: SUN, por sus siglas en inglés).<sup>19,20</sup>

### Diagnóstico

Como la uveítis está frecuentemente asociada a enfermedad sistémica, es fundamental una historia clínica y examen físico exhaustivos. Una vez hecho el diagnóstico de uveítis, se debe determinar su clasificación anatómica, que junto a otros factores de la historia y del examen ocular, permiten subcategorizarla. Esto permite escoger los exámenes de laboratorio pertinentes, determinar la etiología de la inflamación intraocular, para la escogencia de la mejor opción de tratamiento.<sup>21,22</sup>

Los síntomas de la uveítis dependen de la parte anatómica afectada, la rapidez del inicio, su duración y su curso. Por otro lado, la respuesta inflamatoria intraocular produce los síntomas y signos de la uveítis.<sup>20</sup>

La mayoría de los pacientes requieren pocos exámenes para el diagnóstico, siendo las infecciones por descartar: toxoplasmosis, tuberculosis, sífilis, toxocariasis, herpes y citomegalovirus, las más frecuentes. Los exámenes básicos son hemograma, pruebas de función renal y hepáticas. La proteína C reactiva (PCR) y la velocidad de eritrosedimentación (VES) están elevadas en menos del 10 % de los casos y usualmente asociadas a enfermedad sistémica.<sup>3,23-25</sup> Si se sospecha una patología sistémica, los

<b>Cuadro 1. Posibles etiologías de la uveítis pediátrica<sup>2-6</sup></b>	
<b>Etiología</b>	<b>Causas específicas</b>
<b>Infecciones</b>	Bacterias: sífilis, tuberculosis, leptospira, brucella, Chlamydia. Parásitos: toxoplasma, toxocara. Virus: herpes, CMV, dengue, chikungunya, varicela, zika. Hongos: histoplasmosis, aspergillus, candida
<b>Enfermedades inflamatorias</b>	Artritis idiopática juvenil, uveítis HLA-B27 positivas, enfermedad inflamatoria intestinal, enfermedad de Behçet, Vogt-Koyanagi-Harada, nefritis túbulointersticial y uveítis (TUNI), lupus eritematoso sistémico, enfermedad de Blau
<b>Otras</b>	Tumores (retinoblastoma y leucemia), birdshot, iridociclitis de Fuchs

exámenes por solicitar serán acordes con esa enfermedad.<sup>21</sup> El HLA-B27 se solicita sobre todo en uveítis intermedia y posterior, y ante la sospecha de espondiloartropatía.<sup>26</sup>

Los estudios por tuberculosis (para descartar esta etiología o cuando se van a usar fármacos biológicos) son: PPD, radiografía de tórax y en casos seleccionados, prueba de cuantiferón para tuberculosis (IGRA). La mayoría de los autores recomiendan la orientación diagnóstica con base en los hallazgos clínicos.<sup>3,21,24,26</sup>

Algunos exámenes complementarios importantes son: angiografía retiniana fluoresceínica, útil en uveítis posterior; tomografía de coherencia óptica (OCT), que realiza una imagen óptica de las capas de la retina y ayuda en el manejo del proceso inflamatorio retiniano; ultrasonido ocular, útil en la visualización del segmento posterior, y la angiografía con indocianina verde, para el estudio de la coroides.<sup>27-30</sup>

En caso de los pacientes que inician inmunosupresión, se deben revisar las serologías por hepatitis B y C, ELISA por VIH, además de la PPD y exámenes de heces por parásitos. Se debe revisar el esquema de vacunas; en caso de que esté incompleto, se debe actualizar antes del inicio de la inmunosupresión, si la condición clínica lo permite.

En la valoración oftalmológica en cada visita se requiere: mejor agudeza visual corregida (AVC), examen biomicroscópico del segmento anterior, medición de presión intraocular (PIO) y

fondo de ojo. Idealmente, cuando está disponible el examen de OCT se debe realizar en el diagnóstico de la uveítis, en reactivaciones y según se considere necesario.<sup>21,29-31</sup>

El grado de cada uno de los parámetros debe ser registrado: AVC de cada ojo, actividad inflamatoria de acuerdo con SUN para cámara anterior (células y flare) y complicaciones estructurales (hipotonía, hipertensión o glaucoma), sinequias, cataratas, presencia de queratopatía en banda, edema macular, formación de membrana epiretinal y actividad inflamatoria vítrea. En niños, debido a lo complicado de la valoración, podrían simplificarse algunos de estos parámetros.

## Tratamiento

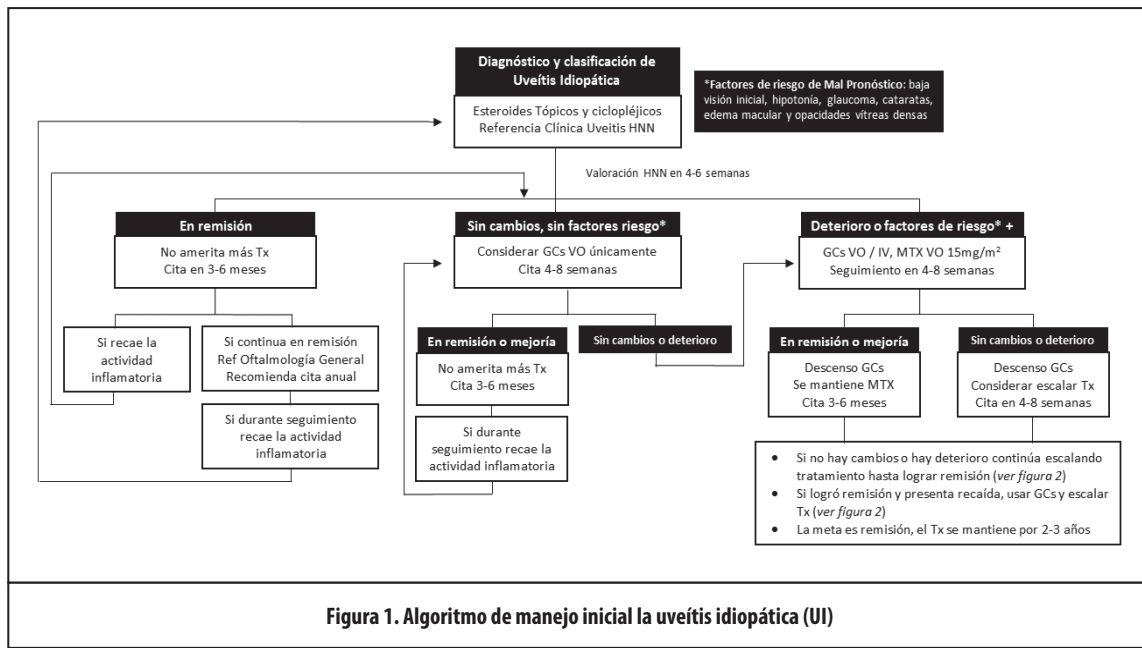
En uveítis, las complicaciones oculares y la pérdida de la visión ocurren con frecuencia, por lo que el tratamiento agresivo de la inflamación intraocular es fundamental para la prevención de la pérdida visual.<sup>10,21</sup> Es necesaria la cooperación constante entre el reumatólogo o inmunólogo pediatra y el oftalmólogo.<sup>5</sup> Muchas de las recomendaciones se extrapolan de los adultos;<sup>20</sup> hay algunas recomendaciones específicas de UI en niños, porque definitivamente existen diferencias entre las dos poblaciones.<sup>20,29</sup>

La meta del tratamiento es resolver la inflamación ocular, lograr remisión, prevenir las recurrencias y las complicaciones oculares, y preservar la visión,<sup>21</sup> todo en un contexto de la menor cantidad de efectos secundarios asociados a los

**Cuadro 2: Tratamiento tópico, peri e intraocular para UI en pediatría**

Agente	Uso	Medicamentos	Efectos adversos	Comentarios
Corticoesteroides tópicos <sup>20,21,34,35</sup>	Control de inflamación ocular, en uveítis anterior (nivel de evidencia IA)	Esteroides de mayor potencia (prednisolona 1 %)	Aumento de la presión intraocular	Se pueden administrar gotas (hasta cada hora) durante las horas cuando el niño está despierto: su frecuencia dependerá de la intensidad de la inflamación en la cámara anterior.
Agentes midriáticos y ciclopégicos <sup>20,21,35,36</sup>	Útiles para prevenir o romper la formación de sinequias posteriores y disminuir la fotofobia provocada por espasmo del cuerpo ciliar	Agentes tópicos de acción corta como el ciclopentolato al 1 % o la tropicamida	Prurito ocular y mareos	Su frecuencia dependerá de la intensidad de la inflamación en la cámara anterior.
Administración periocular de esteroides <sup>20,35</sup>	Uveítis intermedia, posterior o con edema macular	Triamcinolona o la metilprednisolona	Aumento de la presión intraocular	Necesidad de administrarlos con anestesia general o sedación
Corticoesteroides intravítreos <sup>20,35</sup>	Tratamiento de la uveítis, aunque de duración limitada	Corticoesteroides de depósito en implantes intravítreos	Elevación de la presión ocular, catarata o endoftalmis	Necesidad de administrarlos con anestesia general o sedación y costo elevado

\* Los agentes tópicos antiinflamatorios no esteroideos son de poca ayuda; podrían usarse en el manejo del edema macular quístico.<sup>21,35</sup>



medicamentos. La terapia va desde simple observación, hasta tratamiento complejo médico o quirúrgico. Se plantea en la *Figura 1* el algoritmo de manejo de la UI en pediatría.

El tratamiento inicial es con esteroides tópicos y solo en aquellos casos de mayor inflamación se usan los esteroides sistémicos. De no haber respuesta, se puede usar un fármaco antirreumáticos modificador de enfermedad (DMARD) como ahorrador de esteroides: metotrexate, azatioprina o micofenolato. En aquellos casos con mala respuesta, se propone el uso de medicamentos biológicos: antifacto de necrosis tumoral (TNF) donde el adalimumab tiene más estudios, pero también hay reportes con infliximab y tocilizumab. Esta escalera terapéutica se describe en la *Figura 2* y con mayor detalle a continuación.

### Tratamiento tópico

El tiempo que se debe esperar para una respuesta clínica al tratamiento tópico es cada vez menor antes de iniciar

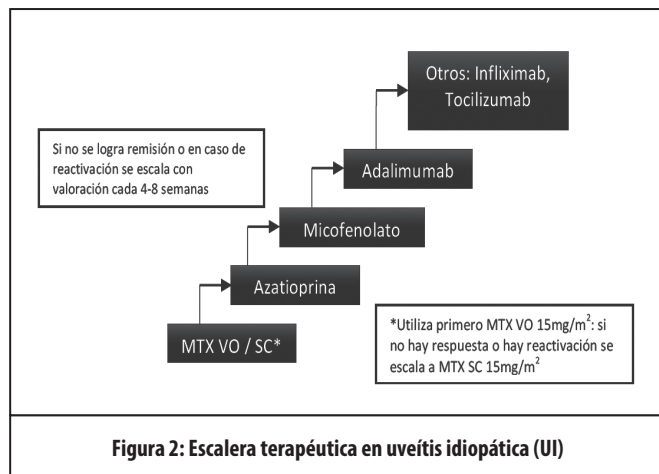
tratamiento sistémico. Los factores de riesgo por considerar para inicio temprano de DMARD son: baja visión inicial, hipotonía, glaucoma, cataratas, edema macular y opacidades vítreas densas.<sup>23,30</sup> Se resumen en el *Cuadro 2* los agentes tópicos y tratamiento peri / intraocular.

### Tratamiento sistémico

El tratamiento de elección para la etapa aguda de la enfermedad son los corticoesteroides orales, pero una vez que se logra remisión, no se recomienda su uso a largo plazo. La capacidad de lograr una reducción de la dosis de corticosteroides por debajo de un umbral clínicamente significativo, mientras se mantiene inactiva la enfermedad, es un determinante clave del tratamiento exitoso y con menores efectos adversos. Hay pocos fármacos inmunomoduladores no corticoides aprobados para la uveítis que puedan proporcionar un control de la enfermedad a largo plazo.<sup>1-3,33-36</sup> (*Cuadro 3*).

**Glucocorticoides o esteroides sistémicos:** los esteroides sistémicos continúan siendo el estándar de oro para el tratamiento de la uveítis anterior y posterior.<sup>22</sup> Prednisolona es la droga más usada, la dosis de inducción es de 1 mg/kg y se baja según la evolución clínica. Idealmente, se debe administrar en una sola dosis en la mañana para coincidir con el pico normal de producción adrenal.<sup>22,36</sup> Además, es necesario considerar la suplementación con calcio y vitamina D en aquellos pacientes que utilicen esteroides por más de 3 meses.<sup>36</sup>

Los efectos adversos son numerosos e involucran compromiso de múltiples órganos: ojos, endocrino, neuropsiquiátrico, músculo-esquelético, cardiovascular, metabólico, dermatológico e inmunológico. En definitiva, en niños se debe tener especial cuidado con el riesgo de retardo en el crecimiento ponderal y el riesgo de osteoporosis.<sup>1,24,28</sup> Para evitar estas complicaciones, se recomienda bajar la dosis al cabo de 4 semanas a menos de 0,15mg/kg y debe restringirse a un máximo de 3 meses. Recientemente, se ha



propuesto la utilización de pulsos intravenoso (IV) en vez de su uso vía oral (VO), pero amerita mayores estudios en población pediátrica.<sup>22</sup>

Es claro que el **metotrexate** (MTX) es la droga de primera elección para gran parte de los pacientes de acuerdo con la mayoría de guías internacionales.<sup>1,22, 25,31-34,36,63</sup> Se prefiere una dosis de 15 mg/m<sup>2</sup>, dado que aumentar la dosis ha demostrado que no mejora la respuesta terapéutica y aumenta el riesgo de efectos adversos.<sup>37</sup> Si es efectivo, se mantiene por 12 - 36 meses desde cuando se documenta inactividad, pero en aquellos con pronóstico visual pobre se debe utilizar por 24 meses como mínimo.<sup>33-36</sup> En algunos casos es necesaria su administración parenteral para lograr mayor eficacia y biodisponibilidad.<sup>21,37</sup>

La **azatioprina** es un medicamento de tiopurina, usada ampliamente en el tratamiento de niños con enfermedades inmunológicas, como la enfermedad inflamatoria intestinal y la hepatitis autoinmune; sin embargo, se observa una variabilidad interindividual en la aparición de reacciones adversas al medicamento y la respuesta al medicamento. Ha sido utilizado, pero es un medicamento cuya información disponible es limitada.<sup>22-21,38-39</sup> Algunos autores han demostrado su efectividad,<sup>38,39</sup> por lo que es una opción por considerar en nuestro medio. Sin embargo, en varios sitios del mundo se recomienda la introducción de otros antimetabolitos con menos efectos adversos (ej. micofenolato).<sup>21,37</sup> Desde hace varios años existen reportes controversiales de malignidad secundaria después de su uso, que ameritan seguimiento para establecer tal relación.<sup>40-44</sup>

**Cuadro 3: Medicamentos disponibles en el control de la uveítis idiopática y uveítis asociada a artritis idiopática juvenil en pediatría**

Medicamento	Mecanismo de acción	Dosis y vía de administración	Efectos secundarios	Tipo de estudio	FDA*		EMA**		Nivel de Evidencia		Grado de Recomend	
					UI	UAIJ	UI	UAIJ	UI	UAIJ	UI	UAIJ
Metotrexate	Análogo de folato, inhibe la enzima dihidrofolato reductasa y producción tetrahidrofolato, lo que inhibe replicación de ADN y transcripción de ARN. Actúa en contra de la proliferación de células T y B.	VO o SC a dosis de 15mg/m <sup>2</sup> por semana. Efecto terapéutico se observa de 6 a 10 semanas.	Toxicidad gastrointestinal, elevación de transaminasas, cirrosis hepática, toxicidad hematológica, neumonitis y fibrosis pulmonar. Teratógeno	Series de casos, estudios retrospectivos	no	sí	no	Sí	III	IIB	C	IIB
Azatioprina	Inhibidor competitivo de síntesis de purinas, interfiere con ribonucleótidos de guanina y adenina, altera replicación de ADN y la transcripción de ARN. Más efectivo en prevenir proliferación de células T que células B.	VO: 1.5-3 mg/kg/día. Esquema de una o dos dosis al día.	Supresión de médula ósea (leucopenia, trombocitopenia) y hepatotoxicidad	Datos limitados en pediatría, estudios de cohorte	no	NA	no	NA	III	NA	C	NA
Ciclosporina A	Inhibidor de calcineurina, efecto inmunosupresor potente en inhibición de proliferación de la célula T y previene la liberación de citoquinas proinflamatorias. Efecto en uveítis intermedia y posterior	VO: 2.5 – 5 mg / Kg / día dividido en 2 dosis. No se conocen niveles meta.	Nefrotoxicidad, hipertensión, hepatotoxicidad, anemia, hipercolesterolemia, hipertriglicemias, náuseas, vómitos y temblor	Modelos de animales, reportes limitados en niños	no	NA	no	NA	III	NA	C	NA
Micofenolato	Prodroga se metaboliza en ácido micofenólico. Bloquea la enzima inosina-5-monofosfato dehidrogenasa (biosintética de purinas). Fuerte efecto citostático en los linfocitos T y B	VO: dosis niños no bien determinada, 600-1000 mg/m <sup>2</sup> cada 12 hrs	Náuseas, molestias gastrointestinales y diarrea. Menos frecuente: leucopenia, alopecia y fatiga	Series de casos. Cohorte más grande es un estudio retrospectivo de 17 casos.	no	NA	no	NA	III	NA	C	C
Adalimumab	Anticuerpo humanizado bloqueador antiTNF	SC: en UI dosis carga 48mg/m <sup>2</sup> y mantenimiento 24mg/m <sup>2</sup> bisemanal. En UAIJ 24mg/m <sup>2</sup> bisemanal.	Reacciones en sitio de inyección. Formación de anticuerpos neutralizantes	Multicéntricos, casos y control, estudios descriptivos	sí	sí	sí	sí	III	II	C	A
Infliximab	Anticuerpo monoclonal quimérico humano-ratón contra TNF-α.	IV: en infusión a dosis de 5 – 10 mg/Kg en semana 0, 2 y 6. Luego dependiendo de la evolución clínica: cada 4 a 8 semanas En uveítis refractaria usar dosis más altas de 10 – 20mg/Kg en cada infusión.	Reacciones asociadas a la infusión, reactivación de infecciones granulomatosas (tuberculosis), embolismo pulmonar, falla cardíaca congestiva, reacción tipo lupus y hemorragia vítrea	Serie de casos. Estudios retrospectivos. A la fecha no hay estudios controlados -placebo ni randomizados.	no	no	no	no	III	II	C	B



El **micofenolato de mofetilo** (MMF) se empleó en un inicio en modelos animales de inflamación ocular.<sup>45</sup> Posteriormente, su uso se generalizó basado en un estudio de Galor<sup>40</sup> con 257 pacientes adultos con inflamación ocular; tuvo dos hallazgos relevantes: se sugirió que el tiempo para controlar la inflamación ocular es más rápido con el MMF que con el MTX, y que la terapia con azatioprina tiene una tasa más alta de efectos secundarios relacionados con el tratamiento en comparación con MTX y MMF. Sin embargo, no se conoce la dosis óptima para uveítis y los niveles de droga no son útiles más que para determinar la adherencia.<sup>22,21</sup> Hay dos estudios solo de MMF en pediatría,<sup>45,46</sup> en donde fue efectivo y seguro en un número limitado de pacientes. El resto de la información se extrapola de los datos de adultos.<sup>22</sup> Sin embargo, su utilización es recomendada en muchas de las guías internacionales para UI.<sup>1,21-22,24</sup>

**Ciclosporina A (CsA):** aunque se reporta que es efectiva y ha sido usada por más de 20 años, cada vez se usa menos en pediatría, porque los beneficios se ven limitados por los efectos adversos.<sup>20,21,47,48</sup> Si bien, hay estudios que respaldan su uso en adultos,<sup>47-49</sup> los estudios pediátricos son limitados y con pocos pacientes.<sup>50-53</sup> Recientemente, un estudio multicéntrico demostró que con CsA se logra menos del 24 % de inactividad como monoterapia y su eficacia aumenta al 48 % al combinarla, pero aumenta los efectos adversos. Se debe monitorizar por: nefrotoxicidad, hipertensión, hepatotoxicidad, anemia, náusea, vómitos, hirsutismo e hipercolesterolemia.<sup>20,21,54</sup> Su uso debe sopesar seguridad versus eficacia, sobre todo al compararlo con los otros medicamentos disponibles (MTX, MMF y azatioprina), de acuerdo con las recomendaciones internacionales que consideran que existen otras opciones terapéuticas más seguras y con una inducción de remisión más rápida.<sup>20,21,53</sup>

### Agentes biológicos

Los productos biológicos representan una clase más nueva de medicamentos utilizados para tratar la inflamación ocular. Estos agentes se dirigen contra moléculas en el sistema inmunológico que desempeñan un papel clave en el proceso inflamatorio ocular. Por ejemplo, el TNF- $\alpha$ , otras interleucinas (IL) y los interferones, que son citoquinas proinflamatorias producidas por las células inmunes y están elevadas en el suero y en el humor acuoso de los pacientes con uveítis.<sup>20</sup>

Los médicos aún enfrentan limitaciones de tratamiento sistémico en la uveítis, ya que solo muy pocos de estos agentes se sometieron a la aprobación regulatoria de esta enfermedad hasta el momento, y el uso no indicado "off label" a menudo restringe el tratamiento actual.<sup>55</sup> Impresiona que hay débil asociación de estos medicamentos con malignidad, según los estudios disponibles.<sup>56</sup>

**Adalimumab:** es el único agente biológico que cuenta con aprobación de FDA y EMA para uso en UI y UAIJ. Ramanan<sup>57</sup> publica un estudio multicéntrico, randomizado, a doble ciego para determinar la eficacia de adalimumab en 90 niños mayores de 2 años con uveítis activa asociada a AIJ. Todos los pacientes habían recibido MTX por 12 semanas. Se demostró

que el uso de adalimumab retrasa significativamente la falla a tratamiento comparado con MTX, y que al usar adalimumab se puede disminuir la dosis de glucocorticoides tópicos e incluso suspenderlos. Sheppard<sup>58</sup> publica un análisis *post hoc* que sugiere que el adalimumab se asocia con mejoría clínica (estadísticamente significativa) y en funcionamiento visual en pacientes adultos con uveítis anterior, intermedia, posterior y panuveítis, de origen no infeccioso.

En casos severos, con compromiso ocular, los antiTNF son los medicamentos más efectivos para el tratamiento de la uveítis.<sup>59</sup> Se ha reportado que los otros DMARD son insuficientes para controlar estos casos, sobre todo en uveítis posterior y panuveítis, por lo que se recomienda tratamiento agresivo con antiTNF, incluso de primera línea.<sup>59,60</sup>

**Infliximab:** no tiene aprobación para el manejo de uveítis en pediatría, pero se ha utilizado "off label" para el manejo de casos refractarios. La dosis recomendada es de 5 - 10 mg/kg en infusión de 2 horas a las 0, 2, 6 semanas y luego cada 8 semanas, se podría aumentar la dosis de acuerdo con la evolución. Se recomienda el uso concomitante con MTX para disminuir la producción de anticuerpos antidroga.<sup>20,21</sup> Como eventos adversos se reportan reacciones infusionales (fiebre, disnea, urticaria, dolor torácico), leucopenia, trombocitopenia, anemia, aumento de riesgo de infección (sobre todo tuberculosis).

**Anti IL-6 (Tocilizumab):** algunos estudios han demostrado elevación de IL-6 intraocular en pacientes con uveítis crónica refractaria y en modelos animales, con alteración en la diferenciación de las células T CD4 y TH17; por lo tanto, la inhibición de esta citoquina ha sido propuesta dentro del tratamiento,<sup>61</sup> pero no cuenta con aprobación de FDA ni EMA para UI. Se ha usado porque la fisiopatología del edema macular involucra IL-6 y factor de crecimiento endotelial vascular (VEGF), que lleva al aumento de permeabilidad vascular y ruptura de vasos. Por lo tanto, se ha propuesto la utilidad de los biológicos antiIL-6 como el tocilizumab.<sup>62,63</sup>

Otros medicamentos como tacrolimus, sirolimus, ciclofosfamida y clorambucil, han sido reportados, pero no son considerados de forma rutinaria.<sup>20,21</sup> Potencialmente, las moléculas pequeñas pueden interferir en diferentes pasos de la cascada inflamatoria y parecen una opción interesante en el algoritmo de tratamiento de la uveítis a futuro.<sup>54</sup>

*Duración del tratamiento:* el tipo de enfermedad, tiempo y tipo de terapia sistémica necesaria para lograr inactividad, al ideal que la duración de la uveítis, son algunos de los factores que se han estudiado para definir la duración de la terapia después de lograr la remisión. Por el riesgo de recaída el tratamiento debe mantenerse al menos dos años luego de la remisión.<sup>23,63-64</sup>

### Manejo de las complicaciones

- Queratopatía en banda: se puede remover por raspado con EDTA (ácido etildiaminotetra acético)
- Catarata: lo más importante en el tratamiento de estos pacientes es el control absoluto de la inflamación intraocular

pre y posoperatoria con corticoesteroides y terapia inmunomoduladora

- Glaucoma, hipertensión ocular, glaucoma uveítico: es preciso encontrar el origen del aumento de la presión ocular y tratar la inflamación y el aumento de la presión. Puede ser inducido por el uso de corticoesteroides tópicos o sistémicos. Se maneja con hipotonisantes tópicos, a veces orales, o con cirugía.
- Edema macular quístico: se debe controlar primero la inflamación intraocular, y si no mejora, utilizar inyecciones intravítreas de inhibidores del VEGF (Factor de crecimiento endotelial vascular), corticosteroides o implantes intravítreos
- Desprendimiento de retina: es poco frecuente, pero es factor de mal pronóstico visual porque es más difícil de tratar
- Opacificación vítrea o vitreítis: se puede realizar una vitrectomía posterior si la opacificación es importante y permanente
- Neovascularización retiniana o coroidea: se debe tratar la inflamación, y se pueden utilizar inhibidores del VEGF (Factor de crecimiento endotelial vascular) intravítreos, o rayo láser en las zonas de isquemia
- Hipotonía: se trata con terapia corticoesteroide y cicloplejia.

#### Consideración especial: uveítis asociada a artritis idiopática juvenil

La artritis idiopática juvenil (AIJ) es la enfermedad reumática crónica más frecuente de la infancia<sup>65</sup> y está definida de acuerdo con los criterios de ILAR como: una artritis de etiología desconocida que inicia antes de los 16 años y persiste por al menos 6 semanas, donde otras causas conocidas se han excluido, y se describe la uveítis como un posible hallazgo acompañante.<sup>66</sup>

<b>Cuadro 4. Seguimiento oftalmológico recomendado de los pacientes con AIJ<sup>30</sup></b>			
<b>Clasificación de riesgo</b>	<b>Categorías</b>	<b>Seguimiento Inicial</b>	<b>Seguimiento luego del primer año sin uveítis</b>
Alto	AIJ oligo, poli o psoriática ANA +, dx AIJ < 6 años	Cada 3 meses	Cada 6 meses
Mediano	AIJ oligo, poli o psoriática ANA-	Cada 6 meses	Anual
Bajo	AIJ sistémica, asociada a entesitis o poli FR +	Anual	Anual

Aproximadamente, del 10 al 20 % de los niños con AIJ tienen riesgo de uveítis,<sup>64</sup> en poblaciones caucásicas. Los factores de riesgo para la afectación ocular incluyen sexo femenino, artritis oligoarticular, edad temprana de inicio de síntomas de la artritis (menores de 6 años), anticuerpos antinucleares (ANA) positivos y reacción negativa al factor reumatoide.<sup>64,67-69</sup> En un estudio en Costa Rica, el ANA positivo no fue demostrado como un factor de riesgo en una muestra pequeña,<sup>15</sup> donde se realizó el primer tamizaje de uveítis en enfermedades reumáticas en nuestro país y que dio inicio a la actual Clínica de Uveítis del HNN.

Se reporta que la uveítis asociada a AIJ (UAIJ) compromete el segmento anterior; usualmente es asintomática, bilateral y recurrente. Aparece, en promedio, 4 años después del diagnóstico de AIJ. El inicio de la uveítis antes o poco después de la aparición de la artritis, ha sido reportado como un predictor de mal pronóstico visual.<sup>30</sup>

El seguimiento oftalmológico rutinario es esencial para el diagnóstico precoz y el tratamiento oportuno. Se recomienda la primera valoración oftalmológica dentro del primer mes posterior al diagnóstico de la AIJ y las visitas de seguimiento se establecen según el riesgo: cada 3 meses para alto riesgo, cada 6 meses para riesgo moderado y cada 12 meses para riesgo bajo (ver *Cuadro 4* para seguimiento). Sin embargo, en caso de que se detecte uveítis, las visitas se modifican conforme al grado de actividad y el tratamiento propuesto.

Los pacientes con uveítis asociada a AIJ tienen un alto riesgo de complicaciones oculares, por lo que se debe anticipar la supresión de inflamación con el fin de preservar la visión, evitar recaídas y complicaciones, siempre tratando de evitar efectos secundarios del tratamiento.<sup>35</sup>

Aún no hay estudios aleatorizados, controlados o comparativos disponibles acerca del uso de la inmunosupresión para tratar a los niños con UAIJ; solo existen informes de observación y estudios de casos,<sup>34</sup> por lo tanto, se revisan recomendaciones y guías internacionales para adecuarlas a nuestra realidad.<sup>35,70-72</sup>

La UAIJ debe tratarse tan pronto se diagnostica con tratamiento tópico y debe referirse a la Clínica de Uveítis del HNN en nuestro país, para un manejo multidisciplinario especializado. El tratamiento sistémico debe contemplar la valoración de oftalmología y articular.<sup>35</sup> Se usa DMARD si al cabo de 4 - 6 semanas no hay remisión con tratamiento tópico, o si presenta factores de mal pronóstico, en la primera visita.<sup>73</sup>

Cuando se inicia tratamiento sistémico, se deben realizar valoraciones cada 4 - 8 semanas para determinar la evolución del paciente y la necesidad de escalar la terapia.

El uso de esteroides orales es similar a UI.<sup>35</sup> Como tratamiento sistémico, la primera opción es metotrexate, inicialmente VO, y si no hay respuesta al cabo de 6 - 12 semanas, pasar a subcutáneo (SC).<sup>73</sup> Su uso ha sido demostrado en múltiples series de casos.<sup>74-77</sup> A diferencia de la UI, si al cabo de 6 - 12 semanas de tratamiento con MTX SC, no hay respuesta adecuada, se debe considerar el uso de agentes biológicos antiTNF.<sup>35,73</sup> El adalimumab tiene más estudios específicamente en UAIJ.<sup>56,78-84</sup>

Puede usarse “*off label*” infliximab<sup>85,86</sup> y golimumab (por ahora no disponible en nuestro medio). No se recomienda el uso de etanercept para UAIJ.<sup>73</sup>

Hay pocos estudios con otras terapias biológicas. El tocilizumab (anti IL-6) tiene reportes de casos y series retrospectivas que describen su eficacia.<sup>30,87-90</sup> El rituximab (anti CD20) podría ser utilizado con base en estudios que han demostrado infiltrado de células B en uveítis, pero hay pocos estudios que demuestran efectividad. Otros medicamentos como azatioprina, ciclosporina A, micofenolato, sulfasalazina y leflunomida, no se utilizan en el tratamiento de la UAIJ.<sup>35</sup>

En conclusión, la uveítis no infecciosa en la edad pediátrica es poco frecuente, sin embargo, sus complicaciones tanto a nivel estructural como en la función visual, son muy importantes, con evolución a la ceguera frecuente, ya que su diagnóstico es por lo general tardío, y de evolución más tórpida que en el adulto. El manejo interdisciplinario entre oftalmología e inmunología/reumatología pediátrica es fundamental, y es prioritario el manejo agresivo con medicamentos de forma temprana para mejorar el pronóstico visual.

## Referencias bibliográficas

- Foster CS, Kothari S, Anesi SD, Vitale AT, Chu D, Metzinger JL, et al. The Ocular Immunology and Uveitis Foundation (OIUF) Preferred Practice Patterns of Uveitis Management. *Survey of Ophthalmology*. 2015;8:1–46.
- Tsirouki T, Dastiridou A, Symeonidis C, Tounakaki O, Brazitikou I, Kalogeropoulos C, et al. A Focus on the Epidemiology of Uveitis. *Ocular Immunology and Inflammation*. 2017;96:1–15.
- Sève P, Cacoub P, Bodaghi B, Trad S, Sellam J, Bellocq D, et al. Uveitis: Diagnostic work-up. A literature review and recommendations from an expert committee. *Autoimmunity Reviews*. 2017;16:1254–64.
- Takkar B, Venkatesh P, Gaur N, Garg SP, Vohra R, Ghose S. Patterns of uveitis in children at the apex institute for eye care in India: analysis and review of literature. *International Ophthalmology*. 2017;50:1–8.
- Zygmunt A, Lipi ska J, Biernacka-Zieli ska M, Lipiec E, Niwald A, Smolewska E. Comparison of uveitis in the course of juvenile idiopathic arthritis with isolated uveitis in children - own experiences. *Reumatologia*. 2018;56:149–54.
- Lee JH, Mi H, Lim R, Ho SL, Lim WK, Teoh SC, et al. Ocular Autoimmune Systemic Inflammatory Infectious Study – Report 3: Posterior and Panuveitis. *Ocular Immunology and Inflammation*. 2017;00(00):1–10.
- BenEzra D. Uveitis in children and adolescents. *Br J Ophthalmol*. 2005;89:444–8.
- Smith JA, Mackensen F, Sen HN, Leigh JF, Watkins AS, Pyatetsky D, et al. Epidemiology and Course of Disease in Childhood Uveitis. *Ophthalmology*. 2009;116:1544–1551.
- Yasumura J, Yashiro M, Okamoto N, Shabana K, Umebayashi H, Iwata N, et al. Clinical features and characteristics of uveitis associated with juvenile idiopathic arthritis in Japan: first report of the pediatric rheumatology association of Japan. *Pediatric Rheumatology*. 2019;17:1–10.
- Ferrara M, Eggenschwiler L, Stephenson A, Montieth A, Nakhoul N, Araújo-Miranda R, et al. The Challenge of Pediatric Uveitis: Tertiary Referral Center Experience in the United States. *Ocular Immunology and Inflammation*. 2018;00(00):1–8.
- Osswald D, Rameau AC, Speeg-Schatz C, Terzic J, Sauer A. Profil clinique et épidémiologique des uveïtes pédiatriques, évolution des uveïtes inflammatoires sous anti-TNF alpha. *Journal de Gynecologie Obstetrique et Biologie de la Reproduction*. 2018;4:447–52.
- Lonngi M, Aguilar MC, Ríos HA, Aristizábal-Duque CH, Rodríguez FJ, de-la-Torre A. Pediatric Uveitis: Experience in Colombia. *Ocular Immunology and Inflammation*. 2016;24:410–4.
- Kahwage PP, Ferriani MPL, Furtado JM, Carvalho LM, Pileggi GS, Gomes FHR, et al. Uveitis in childhood-onset systemic lupus erythematosus patients: a multicenter survey. *Clin Rheumatol. Clinical Rheumatology*. 2017;1:1–7.
- Couto C, Frick MM, LaMattina K, Schlaen A, Khoury M, Lopez MM, et al. Chronic Anterior Uveitis in Children. *Ocular Immunology and Inflammation*. 2016;24:392–6.
- Arguedas O, Fasth A, Andersson-Gäre B, Porras O. Juvenile chronic arthritis in urban San José, Costa Rica: a 2 year prospective study. *J Rheumatol*. 1998;25:1844–50.
- Arguedas O, Fasth A, Andersson-Gäre B. A prospective population based study on outcome of juvenile chronic arthritis in Costa Rica. *J Rheumatol*. 2002;29:174–83.
- Espinoza-Mora R, Chan-Cheng H, Dorado-Quesada C, León-Bratti M, León-Bratti. Casos clínicos de uveítis del Hospital México, 2010-2013. *Acta Médica Costarricense*. 2016;58:74–80.
- Ivankovich-Escoto G, Quirós-González G, Martínez-Arguedas J. Patterns of Non-Infectious Uveitis at the National Children’s Hospital, Costa Rica. Abstracts, 20th PANLAR Meeting: Buenos Aires, April 2018. *Journal of Clinical Rheumatology*. 2018;24:S125.
- Jabs DA, Nussenblatt RB, Rosenbaum JT, The Standardization of Uveitis Nomenclature (SUN) Working Group. Standardization of Uveitis Nomenclature for Reporting Clinical Data. Results of the First International Workshop. *Am J Ophthalmol*. 2005;140:509–16.
- León-Céspedes C, Espinoza-Mora MR, Antillón-Flores F, Bolaños-Araya N, Chan-Chen H, Mena-González H et al. Recomendaciones médicas para uveítis no infecciosas en adultos. *Acta Médica Costarricense*. 2020;62 (1):26-37.
- Sood AB, Angeles-Han ST. An Update on Treatment of Pediatric Chronic Non-infectious Uveitis. *Current Treatment Options in Rheumatology*. 2017;3:1–16.
- Simonini G, Cantarini L, Bresci C, Lorusso M, Galeazzi M, Cimaz R. Current therapeutic approaches to autoimmune chronic uveitis in children. *Autoimmunity Reviews*. 2010;9:674–83.
- Berker N, Sen E, Elgin U, Atilgan CU, Dursun E, Yilmazbas P. Analysis of clinical features and visual outcomes of pars planitis. *International Ophthalmology*. 2017;1:1–10.
- Wentworth BA, Freitas-Neto CA, Foster CS. Management of pediatric uveitis. *F1000Prime Rep*. 2014;6:41.
- Anglade E, Yatscoff R, Foster R, Grau U. Next-generation calcineurin inhibitors for ophthalmic indications. *Expert Opinion on Investigational Drugs*. 2007;16:1525–40.
- Kopplin LJ, Mount G, Suhler EB. Review for Disease of the Year: Epidemiology of HLA-B27 Associated Ocular Disorders. *Ocular Immunology and Inflammation*. 2016;24:470–5.
- Grumet P, Kodjikian L, de Parisot A, Errera M-H, Sedira N, Heron E, et al. Contribution of diagnostic tests for the etiological assessment of uveitis, data from the ULISSE study (Uveitis: Clinical and medicoeconomic evaluation of a standardized strategy of the etiological diagnosis). *Autoimmunity Reviews*. 2018;17:331–43.
- Gupta A, Ramanan AV. Uveitis in Children: Diagnosis and Management. *Indian J Pediatr*. 2015;83:71–7.
- Rathinam SR, Babu M. Algorithmic approach in the diagnosis of uveitis. *Indian J Ophthalmol*. 2013;61:255–24.
- Chen S-C, Sheu S-J. Recent advances in managing and understanding uveitis. *F1000Res*. 2017;6:280–9.
- Bou R, Adán A, Borrás F, Bravo B, Calvo I, De Inocencio J, et al. Clinical management algorithm of uveitis associated with juvenile idiopathic arthritis: interdisciplinary panel consensus. *Rheumatol Int*. 2015;35:777–85.
- Gregory AC, Kempen JH, Daniel E, Kaçmaz RO, Foster CS, Jabs DA, et al. Risk Factors for Loss of Visual Acuity among Patients with Uveitis Associated with Juvenile Idiopathic Arthritis: The Systemic Immunosuppressive Therapy for Eye Diseases Study. *Ophthalmology*. 2013;120:186–92.



33. Heiligenhaus A, Michels H, Schumacher C, Kopp I, Neudorf U, Niehues T, et al. Evidence-based, interdisciplinary guidelines for anti-inflammatory treatment of uveitis associated with juvenile idiopathic arthritis. *Rheumatol Int.* 2011;32:1121–33.
34. Heiligenhaus A, Minden K, Tappeiner C, Baus H, Bertram B, Deuter C, et al. Update of the evidence based, interdisciplinary guideline for anti-inflammatory treatment of uveitis associated with juvenile idiopathic arthritis. *YSARH.* 2018;1:1–13.
35. Cordero-Coma M, Salazar-Méndez R, Yilmaz T. Treatment of severe non-infectious uveitis in high-risk conditions (Part 2): systemic infections; management and safety issues. *Expert Opin Drug Saf.* 2015;14:000–0.
36. Knickelbein JE, Armbrust KR, Kim M, Sen HN, Nussenblatt RB. Pharmacologic Treatment of Noninfectious Uveitis. In: *Handbook of Experimental Pharmacology.* 4 ed. Cham: Springer International Publishing; 2016. pp. 231–68.
37. Ferrara G, Mastrangelo G, Barone P, La Torre F, Martino S, Pappagallo G, et al. Methotrexate in juvenile idiopathic arthritis: advice and recommendations from the MARAJIA expert consensus meeting. *Pediatric Rheumatology.* 2018;10:1–14.
38. Goebel JC, Roesel M, Heinz C, Michels H, Ganser G, Heiligenhaus A. Azathioprine as a treatment option for uveitis in patients with juvenile idiopathic arthritis. *Br J Ophthalmol.* 2011;95:209–13.
39. Arellanes-García L, Navarro-Lopez LP, Recillas-Gispert C. Pars planitis in the Mexican Mestizo population: ocular findings, treatment, and visual outcome. *Ocular Immunology and Inflammation.* 2009;11:53–60.
40. Galor A, Jabs DA, Leder HA, Kedhar SR, Dunn JP, Peters GB III, et al. Comparison of Antimetabolite Drugs as Corticosteroid-Sparing Therapy for Noninfectious Ocular Inflammation. *Ophthalmology.* 2008;115:1826–32.
41. Schatz CS, Uzel JL, Leininger L, Danner S, Terzic J, Fischbach M. Immunosuppressants used in a steroid-sparing strategy for childhood uveitis. *J Pediatr Ophthalmol Strabismus* 2007;44:28–34.
42. Speerstra F, Boerbooms AM, van de Putte LB, van Beusekom HJ, Kruijsen MW, Vandenbroucke JP. Side-effects of azathioprine treatment in rheumatoid arthritis: analysis of 10 years of experience. *Ann Rheum Dis.* 1982;41:37–9.
43. Silman AJ, Petrie J, Hazleman B, Evans SJ. Lymphoproliferative cancer and other malignancy in patients with rheumatoid arthritis treated with azathioprine: a 20 year follow up study. *Ann Rheum Dis.* 1988;47:988–92.
44. Citterio-Quentin A, Moulisma M, Gustin M-P, Lachaux A, Bouliou R. ITPA Activity in Children Treated by Azathioprine: Relationship to the Occurrence of Adverse Drug Reactions and Inflammatory Response. *Basic Clin Pharmacol Toxicol.* 2018 Feb 26;122(6):588–95.
45. Doycheva D, Zierhut M, Blumenstock G, Sobolewska B, Voykov B, Hohmann J, et al. Mycophenolate sodium for the treatment of chronic non-infectious uveitis of childhood. *Br J Ophthalmol.* 2016;100:1071–5.
46. Chang PY, Giuliani GP, Shaikh M, Thakuria P, Makhoul D, Foster CS. Continuing Medical Education: Mycophenolate mofetil monotherapy in the management of paediatric uveitis. *Eye.* 2011;25:427–35.
47. Smith WM. Cyclosporine: A Historical Perspective on Its Role in the Treatment of Noninfectious Uveitis. *Journal of Ocular Pharmacology and Therapeutics.* 2017;33:247–62.
48. Larson T, Nussenblatt RB, Sen HN. Emerging drugs for uveitis. *Expert Opin Emerg Drugs.* 2011;16:309–22.
49. Dick AD, Azim M, Forrester JV. Immunosuppressive therapy for chronic uveitis: optimising therapy with steroids and cyclosporin A. *Br J Ophthalmol.* 1997;81:1107–12.
50. Kilmartin DJ, Forrester JV, Dick AD. Cyclosporin A therapy in refractory non-infectious childhood uveitis. *Br J Ophthalmol.* 1998;82:737–42.
51. Walton RC, Nussenblatt RB, Whitcup SM. Cyclosporine therapy for severe sight-threatening uveitis in children and adolescents. *Ophthalmology.* 1998;105:2028–34.
52. Gerloni V, Cimaz R, Gattinara M, Arnoldi C, Pontikaki I, Fantini F. Efficacy and safety profile of cyclosporin A in the treatment of juvenile chronic (idiopathic) arthritis. Results of a 10-year prospective study. *Rheumatology.* 2001;40(8):907–13.
53. Tappeiner C, Roesel M, Heinz C, Michels H, Ganser G, Heiligenhaus A. Limited value of cyclosporine A for the treatment of patients with uveitis associated with juvenile idiopathic arthritis. 2008;23:1192–8.
54. Feutren G, Mihatsch MJ. Risk factors for cyclosporine-induced nephropathy in patients with autoimmune diseases. *International Kidney Biopsy Registry of Cyclosporine in Autoimmune Diseases.* *N Engl J Med.* 1992;326:1654–60.
55. Pleyer U, Algharably EA-H, Feist E, Kreutz R. Small molecules as therapy for uveitis: a selected perspective of new and developing agents. *Expert Opin Pharmacother.* 2017;18:1311–23.
56. Okihira A, Hasija R, Fung L, Cameron B, Feldman BM, Laxer R, et al. Development of neoplasms in pediatric patients with rheumatic disease exposed to anti-tumor necrosis factor therapies: a single Centre retrospective study. *Pediatric Rheumatology;* 2018;1:1–6.
57. Ramanan AV, Dick AD, Jones AP, McKay A, Williamson PR, Compeyrot-Lacassagne S, et al. Adalimumab plus Methotrexate for Uveitis in Juvenile Idiopathic Arthritis. *N Engl J Med.* 2017;376:1637–46.
58. Sheppard J, Joshi A, Betts KA, Hudgens S, Tari S, Chen N, et al. Effect of Adalimumab on Visual Functioning in Patients With Noninfectious Intermediate Uveitis, Posterior Uveitis, and Panuveitis in the VISUAL-1 and VISUAL-2 Trials. *JAMA Ophthalmol.* 2017 Jun 1;135(6):511–8.
59. Hoy SM. Adalimumab: A Review in Non-Infectious Non-Anterior Uveitis. *BioDrugs.* 2017;3:1–8.
60. Sardar E, Dusser P, Rousseau A, Bodagi B, Labetoulle M, Kone-Paut I. Retrospective Study Evaluating Treatment Decisions and Outcomes of Childhood Uveitis Not Associated with Juvenile Idiopathic Arthritis. *The Journal of pediatrics.* 2017;1:1–8.
61. Lazarevic D. Outcome of Juvenile Idiopathic Arthritis Associated Uveitis in Two Disease Subtypes. *Arch Rheumatol.* 2017;32:26–31.
62. Mesquida M, Molins B, Llorenç VC, la Maza de MSI, Adan A. Targeting interleukin-6 in autoimmune uveitis. *Autoimmunity Reviews.* 2017;16:1079–89.
63. Lopalco G, Fabiani C, Sota J, Lucherini OM, Tosi GM, Frediani B, et al. IL-6 blockade in the management of non-infectious uveitis. *Clin Rheumatol. Clinical Rheumatology.* 2017;36:1–11.
64. Simonini G, Bracaglia C, Cattalini M, Taddio A, Brambilla A, De Libero C, et al. Predictors of Relapse after Discontinuing Systemic Treatment in Childhood Autoimmune Chronic Uveitis. *J Rheumatol.* 2017;44:822–6.
65. Angeles-Han ST, Rabinovich CE. Uveitis in children. *Curr Opin Rheumatol.* 2016;28:544–9.
66. Ravelli A, Martini A. Juvenile idiopathic arthritis. *The Lancet.* 2007;369:767–78.
67. Petty R, Southwood T, Manners P, Baum J, Glass D, Goldenberg J, et al. International League of Associations for Rheumatology classification of juvenile idiopathic arthritis: second revision, Edmonton, 2001. *J Rheumatol.* 2004;31:390.
68. Angeles-Han ST, Pelajo CF, Vogler LB, Rouster-Stevens K, Kennedy C, Ponder L, et al. Risk Markers of Juvenile Idiopathic Arthritis-associated Uveitis in the Childhood Arthritis and Rheumatology Research Alliance (CARRA) Registry. *J Rheumatol.* 2013;40:2088–96.
69. Angeles-Han ST, McCracken C, Yeh S, Jenkins K, Stryker D, Rouster-Stevens K, et al. Characteristics of a cohort of children with Juvenile Idiopathic Arthritis and JIA-associated Uveitis. *Pediatric rheumatology online journal.* 2015;13:19.
70. Nordal E, Rypdal V, Christoffersen T, Aalto K, Berntson L, Fasth A, et al. Incidence and predictors of Uveitis in juvenile idiopathic arthritis in a Nordic long-term cohort study. *Pediatric rheumatology online journal. Pediatric Rheumatology;* 2017;15:1–8.
71. Sen ES, Dick AD, Ramanan AV. Uveitis associated with juvenile idiopathic arthritis. 2015;11:338–48.
72. Cosickic A, Halilbasic M, Selimovic A, Avdagic H. Uveitis Associated with Juvenile Idiopathic Arthritis, our Observations. *Med Arch.* 2017;71:52–4.
73. Oray M, Tugal-Tutkun I. Treatment of Juvenile Idiopathic Arthritis-Associated Uveitis. *TJO.* 2016;46:77–82.
74. Constantin T, Foeldvari I, Anton J, de Boer J, Czitrom Guillaume S, Edelsten C, et al. Consensus-based recommendations for the management of uveitis

## Tratamiento de uveítis no infecciosa en pediatría / Ivankovich-Escoto et al

- associated with juvenile idiopathic arthritis: the SHARE initiative. *Ann Rheum Dis.* 2018 Mar 28;:annrheumdis-2018-213131-12.
75. Weiss AH, Wallace CA, Sherry DD. Methotrexate for resistant chronic uveitis in children with juvenile rheumatoid arthritis. *The Journal of pediatrics.* 1998;133:266-8.
  76. Yu EN, Meniconi ME, Tufail F, Baltatzis S, Foster CS, Christen WG. Outcomes of Treatment with Immunomodulatory Therapy in Patients with Corticosteroid-Resistant Juvenile Idiopathic Arthritis-Associated Chronic Iridocyclitis. *Ocular Immunology and Inflammation.* 2009;13:353-60.
  77. Heiligenhaus A, Mingels A, Heinz C, Ganser G. Methotrexate for uveitis associated with juvenile idiopathic arthritis: value and requirement for additional anti-inflammatory medication. *Eur J Ophthalmol.* 2007;17:743-8.
  78. Ferrara G, Mastrangelo G, Barone P, La Torre F, Martino S, Pappagallo G, et al. Methotrexate in juvenile idiopathic arthritis: advice and recommendations from the MARAJIA expert consensus meeting. *Pediatric Rheumatology.* 2018;1:1-14.
  79. Castiblanco C, Meese H, Foster CS. Treatment of pediatric uveitis with adalimumab: the MERSI experience. *Journal of American Association for Pediatric Ophthalmology and Strabismus.* 2016;20:145-7.
  80. Jaffe GJ, Dick AD, Brézín AP, Nguyen QD, Thorne JE, Kestelyn P, et al. Adalimumab in Patients with Active Noninfectious Uveitis. *New England Journal of Medicine.* 2016;375:932-43.
  81. Nguyen QD, Merrill PT, Jaffe GJ, Dick AD, Kurup SK, Sheppard J, et al. Adalimumab for prevention of uveitic flare in patients with inactive non-infectious uveitis controlled by corticosteroids (VISUAL II): a multicentre, double-masked, randomised, placebo-controlled phase 3 trial. *Lancet.* 2016;10:1-10.
  82. Muñoz-Gallego A, Barral E, Enríquez E, Tejada P, Barceló A, Inocencio J. Adalimumab for the treatment of refractory noninfectious paediatric uveitis. *International Ophthalmology.* 2016;1:1-7.
  83. Thorne JE. Adalimumab in the Treatment of Uveitis in Juvenile Idiopathic Arthritis. *N Engl J Med.* 2017;376:1682-3.
  84. Cordero-Coma M, Calleja-Antolín S, Garzo-García I, Núñez-Gámes AM, Álvarez-Castro C, Franco-Benito M et al. Adalimumab for Treatment of Noninfectious Uveitis Immunogenicity and Clinical Relevance of Measuring Serum Drug Levels and Antidrug Antibodies. *Ophthalmology.* 2016;123:1-8.
  85. Vazquez-Cobian LB, Flynn T, Lehman TJA. Adalimumab therapy for childhood uveitis. *The Journal of pediatrics.* 2006;149:572-5.
  86. Barut K, Adrovic A, Sahin S, Kasapçocu Ö. Juvenile Idiopathic Arthritis. *Balkan Med J.* 2017;34:90-101.
  87. Kolomeyer AM, Tu Y, Miserocchi E, Ranjan M, Davidow A, Chu DS. Chronic Non-infectious Uveitis in Patients with Juvenile Idiopathic Arthritis. *Ocular Immunology and Inflammation.* 2016;24:377-85.
  88. Turnier JL, Brunner HI. Tocilizumab for treating juvenile idiopathic arthritis. *Expert Opinion on Biological Therapy.* 2016;16:559-66.
  89. Sen ES, Ramanan AV. Juvenile idiopathic arthritis-associated uveitis. *Best Practice & Research Clinical Rheumatology.* 2018;1:1-18.
  90. Rubbert-Roth A, Furst DE, Nebesky JM, Jin A, Berber E. A Review of Recent Advances Using Tocilizumab in the Treatment of Rheumatic Diseases. *Rheumatology and Therapy.* 2018;5:21-42.